

Hallazgos histopatológicos de la BVD

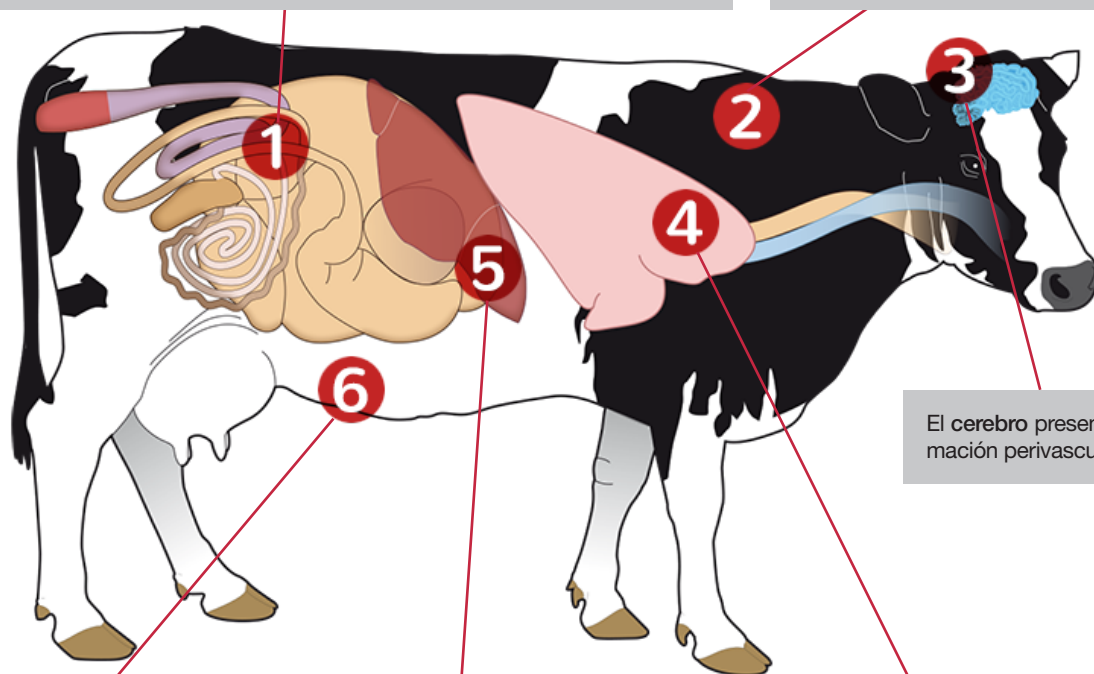
A continuación se muestran las principales lesiones microscópicas observadas en las infecciones muy virulentas de las cepas NCP de la BDV (Odeon AC., et al., 2003; Chase CC. et al., 2004; Liebler-Tenorio EM., et al., 2003 y 2006; Baule C., et al., 2001; Swasdipan S., et al., 2002).

Sistema digestivo

- En el tubo digestivo, la infiltración de linfocitos, el agotamiento linfoide y la mitosis son las lesiones principales.
- Los ganglios linfáticos mesentéricos pueden presentar hiperplasia, necrosis, agotamiento linfoide con mitosis e infiltración de granulocitos eosinófilos.
- Los epitelios del rumen pueden presentar necrosis celular y una leve reacción inflamatoria no supurativa.
- La mucosa intestinal del intestino delgado puede tener varias hemorragias y reacción inflamatoria moderada compuesta por macrófagos, linfocitos y células plasmáticas.
- Por otro lado, la degeneración y la necrosis epiteliales son los hallazgos destacados en el intestino delgado.
- Las criptas afectadas pueden estar dilatadas y contener grandes cantidades de restos celulares con mezcla de neutrófilos y macrófagos.

Sistema inmunitario

- Intenso agotamiento de linfocitos T y B y hemorragias en los ganglios linfáticos periféricos y generales.
- En la enfermedad de las mucosas y las infecciones muy virulentas por cepas NCP de la BVD se produce agotamiento de los folículos linfoides de las placas de Peyer.
- El timo presenta agotamiento linfoide en la corteza, y en las tonsilas es frecuente encontrar hiperplasia folicular y degeneración de los centros germinales y necrosis.



El **bazo** puede mostrar infiltración con granulocitos neutrófilos en la pulpa roja, hiperplasia de los corpúsculos de Malpighi, necrosis, mitosis y agotamiento linfoide.

El **hígado** puede presentar inflamaciones focales-subagudas y los riñones pueden mostrar una inflamación intersticial focal y proliferación de las células mesangiales en los glomerulos.

Sistema respiratorio

- En las vías respiratorias, puede observarse una inflamación catarral aguda en la cavidad nasal y en la tráquea.
- Los pulmones pueden presentar congestión moderada y reacción linfocítica intersticial.
- Además, pueden observarse áreas de enfisema con hemorragias y coágulos de fibrina.

En **los fetos abortados**, los principales hallazgos anatomopatológicos son los siguientes:

